

МИНИСТЕРСТВО ЗДРАВООХРАНЕНИЯ РОССИЙСКОЙ ФЕДЕРАЦИИ

ПИСЬМО

от 28 декабря 2018 г. N 15-4/10/2-7991

Министерство здравоохранения Российской Федерации направляет клинические рекомендации (протокол лечения) “Истмико-цервикальная недостаточность”, разработанные в соответствии со статьей 76 Федерального закона от 21 ноября 2011 г. N 323-ФЗ “Об основах охраны здоровья граждан в Российской Федерации”, для использования в работе руководителями органов исполнительной власти субъектов Российской Федерации в сфере здравоохранения при подготовке нормативных правовых актов, руководителями учреждений здравоохранения при организации медицинской помощи, а также для использования в учебном процессе.

Т. В. ЯКОВЛЕВА

Приложение

Утверждаю Президент Российского общества акушеров-гинекологов академик РАН, профессор В.Н.СЕРОВ 21 декабря 2018 г.

Согласовано Главный внештатный специалист Министерства здравоохранения Российской Федерации по акушерству и гинекологии академик РАН, профессор Л.В.АДАМЯН 21 декабря 2018 г.

**Истмико-цервикальная
недостаточность**

Клинические рекомендации
(протокол лечения)

Ключевые слова —

Истмико-цервикальная недостаточность, выкидыш, преждевременные роды, беременность, серкляж, акушерский пессарий, прогестерон, цервикометрия.

Список сокращений —

ИЦН - истмико-цервикальная недостаточность

ИППП - инфекции, передаваемые половым путем

ПРПО - преждевременный разрыв плодных оболочек

ПЦР - полимеразная цепная реакция

ПР - преждевременные роды

УЗИ - ультразвуковое исследование

ШМ - шейка матки

Аннотация —

Клинические рекомендации посвящены ведению женщин с истмико-цервикальной недостаточностью, изложены диагностические возможности, лечебные мероприятия, как на этапе прегравидарной подготовки, так и во время беременности. Освещены методы коррекции истмико-цервикальной недостаточности у женщин различных анамнестических групп, обоснован выбор тактики ведения беременности.

Уровни достоверности доказательств —

(OCEBM, University of Oxford)

I Доказательства получены в результате метаанализов или большого числа хорошо спланированных РКИ с низким уровнем ошибок

II Доказательства основаны на результатах не менее одного хорошо спланированного РКИ или нескольких РКИ с высоким уровнем ошибок

III Доказательства основаны на результатах хорошо спланированных нерандомизированных исследований

IV Доказательства получены в результате нерандомизированных исследований с низким уровнем доказательности

V Доказательства основаны на клинических случаях, примерах и мнениях экспертов

Убедительность рекомендаций —

(OCEBM, University of Oxford)

A - Минимум один метаанализ, систематический обзор или рандомизированное клиническое исследование с оценкой 1++ и напрямую применимый к целевой группе населения. - Систематический обзор рандомизированных клинических исследований (или совокупность доказательств) в основном из исследований, оцененных как 1+, напрямую применимых к целевой популяции и демонстрирующих общую согласованность результатов

B - Совокупность доказательств, включающая исследования, оцененные как 2++, напрямую применимая к целевой популяции и демонстрирующая общую согласованность результатов. - Экстраполированные доказательства из исследований, оцененных как 1++ или 1+

C - Совокупность доказательств, включающая исследования, оцененные как 2+, напрямую применимые к целевой популяции и демонстрирующие общую согласованность результатов. - Экстраполированные доказательства из исследований, оцененных как 2++

D - Уровень доказательства 3 или 4. - Экстраполированные доказательства из исследований, оцененные как 2+

V Good Practice Points. Рекомендации основаны на положительном клиническом опыте

При разработке документа учтены материалы протокола “Cervical insufficiency and cervical cerclage”. SOGC Clinical Practice Guidelines” [3], Policy. Perinatal Practice Guideline Cervical Insufficiency and Cerclage [11], Guidelines for clinical practice from the French College of Gynaecologists and Obstetricians (CNGOF) [12], Society for Maternal-Fetal Medicine (SMFM) Consult [14], Measurement of cervical length for prediction of preterm birth. RANZCOG College Statement [15], South Australian Maternal, Neonatal and Gynecology Community of Practice [23], American College of Obstetricians and Gynecologists Practice Bulletin [26], Preterm labour and birth. NICE guideline [29], Cervical Cerclage RCOG Green-top Guideline [36], FIGO Working Group on Best Practice in Maternal-Fetal Medicine [62], FIGO Working Group on Best Practice [95].

Определение —

Истмико-цервикальная недостаточность (ИЦН) характеризуется укорочением длины шейки матки (ШМ) менее 25 мм и/или дилатацией цервикального канала более 10 мм (на всем протяжении) ранее 37 недель беременности без клинической картины преждевременных родов (ПР) [3], [11].

Патогномоничным анамнестическим признаком ИЦН является быстрое, малоболлезненное укорочение и раскрытие шейки матки во II или начале III триместра беременности, приводящее к позднему выкидышу или преждевременным родам. Этапами развития ИЦН являются структурные изменения шейки матки, часто с пролабированием плодного пузыря в цервикальный канал или во влагалище и преждевременным разрывом плодных оболочек (ПРПО).

Термин «цервикальная недостаточность» широко используют в англоязычной литературе; для отечественной практики более применим термин истмико-цервикальная недостаточность (ИЦН).

Классификация —

МКБ-10

O34.3 Истмико-цервикальная недостаточность (ИЦН), требующая предоставления медицинской помощи матери.

Эпидемиология и патогенез —

ИЦН возникает из-за функционального или структурного дефекта ШМ вследствие различных этиологических факторов. Истинная ИЦН сопровождает 1% беременностей, у женщин с повторяющимися поздними выкидышами - 20% [3].

Ключевой фактор формирования ИЦН - дефект синтеза коллагена, обеспечивающего до 85% веса ткани ШМ. Исследования цервикального коллагена у небеременных с ранее выявленной ИЦН обнаружили сниженную концентрацию гидрокси-пролина в сравнении с женщинами с нормальным строением ШМ. Причины возникновения указанного нарушения пока не установлены [10].

Не менее 80% ИЦН ассоциированы с интраамниальной инфекцией, поскольку барьерная функция цервикальной слизи при расширении и укорочении ШМ нарушается [2]. Кроме того, инфекционно-воспалительный процесс в полости матки сам может выступать патогенетическим фактором ИЦН [2].

Факторы риска истмико-цервикальной недостаточности —

Факторы риска ИЦН многочисленны и разнообразны. Оценка факторов риска обязательна у женщин, уже имевших потери беременности во II триместре и/или ранние ПР (III-B) [4] - причем как у планирующих зачатие, так и у беременных. При этом управляемые факторы риска подлежат обязательной коррекции, начиная с прегравидарного этапа и ранних сроков наступившей беременности.

1. Функциональные нарушения.

- Гиперандрогенизм (у каждой третьей пациентки с ИЦН), в том числе в связи с аденогенитальным синдромом и синдромом поликистозных яичников.
- Недостаточность прогестерона, в том числе недостаточность лютеиновой фазы цикла.
- Генитальный инфантилизм.

2. Анатомические факторы.

- Врожденные пороки развития матки (двууголая, седловидная матка, наличие внутриматочной перегородки) [5], [6].
- Индивидуальные анатомические особенности (этот фактор риска следует считать относительным - многие женщины с врожденным укорочением ШМ рожают в срок).
- Приобретенные деформации ШМ, в том числе:
 - невозстановленные разрывы ШМ после родов или внутриполостных вмешательств (частый фактор риска) [3];
 - после инструментального расширения цервикального канала при гинекологических манипуляциях (гистероскопия, раздельное диагностическое выскабливание) [3], [4], [7], [8];
 - после хирургического аборта;
 - после оперативных вмешательств на ШМ (диатермокоагуляция, конизация, в том числе радиохирургическая) при интраэпителиальных поражениях, в том числе раке ШМ [3], [9], [87].

3. Особенности настоящей беременности.

- Многоплодие.
- Многоводие.

4. Генетические и врожденные факторы.

- Наследственность: треть беременных с ИЦН имеют родственниц первой линии с таким же осложнением гестации [81], [82].
- Дисплазия соединительной ткани, в том числе при синдромах Эллерса-Данло [1], [2], [4] и Марфана.
- Полиморфизм ряда генов, ответственных за метаболизм соединительной ткани и выработку медиаторов воспаления, могут быть ассоциированы с ИЦН [83] - [85].
- Контакт с дистилстильбэстролом во внутриутробном периоде (в настоящее время такие пациентки крайне редки) [3].

5. Экстрагенитальные заболевания.

- Избыточная масса тела и ожирение.
- Железодефицитная анемия (увеличивает риск ПР в 1,6 раза [88]).
- Коллагенозы и системные васкулиты, в том числе, системная красная волчанка, склеродермия, ревматоидный артрит [3].

6. Особенности акушерско-гинекологического анамнеза [4].

- Поздний самопроизвольный выкидыш (особенно при быстром и малоблезненном клиническом течении)
- ПР - в первую очередь самопроизвольные (индуцированные ИР также фактор риска ИЦН).
- ПРПО (ранее 32 нед) при предыдущей беременности.
- Укорочение ШМ менее 25 мм до 27 недели предшествующей беременности.
- Два и более вмешательства с расширением цервикального канала; механическое расширение ШМ (дилатация и кюретаж, гистероскопия) - наиболее частая причина у женщин, не имевших укорочения ШМ во время предыдущей беременности [4], [7], [8]

7. Инфекционно-воспалительные и дисбиотические состояния [19] - [20], [91].

- Дисбиоз половых путей (бактериальный вагиноз) и вагинальные инфекции любого генеза (при этом особое значение уделяют преобладанию *G. vaginalis* во влагалищном биотопе как одному из ключевых факторов риска бактериального вагиноза) [3], [9].
- Воспалительные заболевания мочевых путей.
- Хронический эндометрит.

Диагностика —

Диагностика ИЦН вне беременности

В настоящее время специфического теста для диагностики ИЦН вне беременности не существует. Не доказана информативность таких тестов, как оценка ширины цервикального канала при гистеросальпингографии, легкость введения расширителей Гегара (размер 9) без сопротивления, сила, необходимая для извлечения наполненного катетера Фолея вне беременности и т.д. [3].

Часть диагнозов ИЦН основана на исключении других причин ПР или анамнестических данных наличия потерь беременности во II триместре [3].

NB! В настоящее время достоверных методов диагностики ИЦН вне беременности не существует.

Косвенно на последующее развитие ИЦН могут указывать состояния сопровождающиеся потерей ткани шейки матки - ампутация, высоки конизация шейки матки, когда общая длина ШМ не превышает 2,0 см В подобных случаях рассматривается вопрос о целесообразности проведения лапароскопического серкляжа вне беременности.

Диагностика ИЦН во время беременности — Оценка жалоб. Клинические проявления ИЦН

- Ощущение давления, распирания, колющие боли во влагалище («простреливающая боль»).
- Дискомфорт внизу живота и в пояснице.
- Слизистые выделения из влагалища, могут быть с прожилками крови.

В подавляющем большинстве случаев ИЦН может протекать бессимптомно, что и обуславливает необходимость тщательного УЗИ контроля шейки матки во время беременности.

Осмотр шейки матки в зеркалах используется для получения дополнительной информации об анатомии ШМ, состоянии наружного зева, характере выделений из цервикального канала и влагалища, забора материала для проведения микробиологического исследования, ПЦР диагностики, микроскопии вагинального отделяемого, при подозрении на ПРПО - проведения теста на элементы околоплодных вод.

Оценка длины шейки матки во время беременности [11] —

Для диагностики ИЦН пальцевое исследование ШМ не показано ввиду низкой информативности и увеличения риска досрочного завершения беременности (А). Оптимальный метод диагностики - трансвагинальное ультразвуковое измерение длины цервикального канала (А).

Ключевой метод диагностики - ультразвуковой. Методом выбора измерения ШМ является трансвагинальное ультразвуковое исследование (ультразвуковая цервикометрия) [3].

В ряде случаев при отсутствии технической возможности провести трансвагинальную ультразвуковую цервикометрию могут быть использованы трансабдоминальное и трансперинеальное сканирование.

Измерение длины ШМ при трансабдоминальном сканировании может быть использовано в качестве начальной оценки, но следует иметь в виду, что этот способ имеет тенденцию увеличивать длину ШМ, особенно при ее укорочении.

В качестве альтернативы возможно трансперинеальное сканирование: датчик помещают на промежность и передвигают вплоть до полной визуализации наружного и внутреннего отверстия цервикального канала. Размещение датчика происходит дальше от ШМ, чем при трансвагинальном сканировании, что ухудшает цервикальную визуализацию. В 95% наблюдений разница между измерениями при трансвагинальном и трансперинеальном сканировании составляет +/- 5 мм, что чрезвычайно критично для достоверности диагностического критерия «менее 25 мм» [11].

Скрининговая ультразвуковая цервикометрия —

Рутинная трансвагинальная цервикометрия целесообразна у всех женщин в ходе ультразвукового скрининга II триместра.

Рутинная скрининговая цервикометрия у беременных общей популяции с экономической точки зрения наиболее целесообразна в сравнении с отсутствием скрининга, как такового, и его применением только в группе риска ПР (у женщин с

предшествующими потерями в анамнезе) [13]. В связи с этим рутинная трансвагинальная цервикометрия целесообразна у всех женщин в ходе ультразвукового скрининга II триместра.

Некоторые профессиональные сообщества считают, что скрининговая цервикометрия не может быть рутинно рекомендована всем женщинам без истории преждевременных родов, однако может применяться в отдельных клинических ситуациях [12].

- Рутинный трансвагинальный скрининг в обязательном порядке следует проводить у женщин с одноплодной беременностью и предшествующими спонтанными ПР (1А) [11].
- У пациенток группы риска ИЦН целесообразно неоднократное (через 1 - 2 недели) [45] трансвагинальное УЗИ в период от 15 - 16 до 24 недель (С) [12], [45].
- Рутинный трансвагинальный скрининг не рекомендован женщинам с цервикальным серкляжем, ПРПО, многоплодной беременностью и предлежанием плаценты (2В) [14].
- В учреждениях периодически должен проводиться аудит качества выполнения ультразвуковой цервикометрии [14].

Технология трансвагинальной ультразвуковой цервикометрии —

1. Ультразвуковую цервикометрию следует проводить в положении женщины лежа [15], [16], [17].
2. Мочевой пузырь должен быть пустым - полный мочевой пузырь «удлиняет» ШМ.
3. Датчик помещают в передний свод влагалища [15].
4. Следует минимизировать давление датчика на ШМ (оно способно само по себе дополнительно «укоротить» ШМ). Чтобы правильно сориентироваться, в начале цервикометрии следует немного надавить датчиком на ШМ, а затем, отодвинув датчик, свести давление к минимуму.
5. До начала измерения желателно выявить спонтанные сокращения ШМ, наблюдая примерно 30 сек [16], [17].
6. Длину сомкнутой части цервикального канала следует измерять по прямой линии, проведенной от внутреннего зева к наружному, причем эта ось может не совпадать с осью тела женщины [11].
7. Увеличение ультразвукового изображения необходимо, причем изображение ШМ должно занимать не менее 50 - 75% площади экрана ультразвукового прибора [11], [15].
8. Продолжительность исследования должна составлять 3 - 5 мин [11], [15] - [17].
9. Необходимо выполнить несколько измерений (минимум три) за 5-минутный период; в качестве окончательного результата выбирают наименьшее значение [15].

NB! Такие диагностические тесты, как измерение воронкообразного расширения внутреннего зева, надавливание на дно матки, покашливание, не имеют диагностического значения [15].

Если длина ШМ превышает 25 мм, более чем у половины пациенток она будет изогнутой. При этом стандартный метод измерения - по прямой линии - приведет к недооценке длины ШМ. Тем не менее, данное обстоятельство не имеет клинического значения, поскольку у этих пациенток, независимо от точности измерения, риск ИЦН низкий.

В группе высокого риска у пациенток с цервикальной длиной менее 16 мм ШМ всегда будет прямой [17].

Критерии постановки диагноза [17] —

- Бессимптомное укорочение длины сомкнутых стенок цервикального канала менее 25 мм.
- Дилатация цервикального канала более 10 мм на всем протяжении.

Профилактика —

Первичная профилактика ИЦН включает следующие этапы.

- Предотвращение абортов путем своевременного назначения эффективной контрацепции, в случае необходимости - приоритет медикаментозного опорожнения матки над хирургическим вмешательством.
- Активное приглашение пациентки на обследование в сроки скрининговых обследований и профосмотров акушером-гинекологом для своевременной диагностики и лечения заболеваний ШМ.
- Приоритет щадящих и органосохраняющих подходов при выборе лечения заболеваний ШМ.

- Выявление управляемых факторов риска ИЦН и их коррекция на прегравидарном этапе (нормализация массы тела, лечение инфекций, передаваемых половым путем, коррекция гормональных нарушений).
- Выполнение УЗИ при беременности строго в регламентированные сроки с выполнением рутинной цервикометрии.
- Бережное ведение родов, своевременное ушивание разрывов ШМ.
- Хирургическая коррекция врожденных пороков развития ШМ и матки.

Вторичная профилактика ИЦН - влияние на управляемые факторы риска (см. раздел «Факторы риска»), которые необходимо корригировать уже на этапе прегравидарной подготовки.

NB! У пациенток с самопроизвольным прерыванием беременности во II триместре и/или ранними ПР оценка факторов риска обязательна (III-B) [4].

Тактика ведения женщин с истмико-цервикальной недостаточностью —

Этап прегравидарной подготовки

Риск ИЦН (см. раздел «Факторы риска») необходимо снижать уже на этапе прегравидарной подготовки [85].

NB! У пациенток с самопроизвольным прерыванием беременности во II триместре и/или ранними ПР оценка факторов риска обязательна (III-B) [4].

Этап беременности —

Стратегия у беременных с проявлениями истмико-цервикальной недостаточности в анамнезе

- У женщин с проявлениями ИЦН в анамнезе необходимо выполнить бактериологическое исследование мочи, а при выделении патогенов - определить их чувствительность к антибиотикам. Пациентку обследовать для исключения бактериального вагиноза [18] - [19] (бактериоскопия, рН-метрия) во время первого визита по поводу беременности (I-A) [3]. Согласно Приказу 572н [70], беременным с привычным невынашиванием необходимо также выполнить микроскопическое и микробиологическое исследование отделяемого женских половых органов на аэробные и факультативно-анаэробные микроорганизмы (с определением их чувствительности к антибиотикам), ПЦР на *Chlamydia trachomatis*.
- Женщинам, имеющим в анамнезе три и более потери беременности во II триместре или ранние ПР (без установленной конкретной причины, кроме ИЦН), должен быть предложен цервикальный серкляж в 12 - 14 нед гестации после проведения скрининга на синдром Дауна (I-A) [3].
- У женщин с ПР в анамнезе и неэффективностью вагинального цервикального серкляжа при предшествующих беременностях следует рассмотреть возможность наложения абдоминального серкляжа (II-3C) [3].
- Женщинам с трахелэктомией в анамнезе следует рассмотреть возможность наложения абдоминального серкляжа (II-3C) [3].
- Если у беременной с высоким риском ИЦН (одна или две потери беременности во II триместре и/или ранние ПР в анамнезе) выявлены противопоказания к серкляжу, или беременная не дала согласия на данное вмешательство, необходима динамическая цервикометрия (II-2B) каждые 7 дней [23].

Стратегия у беременных с короткой шейкой: длина менее 25 мм и/или расширение цервикального канала более 10 мм на всем протяжении [45], [11]

- При выявлении бактериального вагиноза необходимы лечение и последующая коррекция микробиоценоза влагалища.
- Показано применение 200 мг прогестерона вагинально с момента постановки диагноза до 34 нед беременности (согласно инструкции по применению, до срока 22 нед препарат применяют по показанию «угрожающий аборт или предупреждение привычного аборта», с 22 до 34 недели - по показанию «предупреждение преждевременных родов у женщин с укорочением шейки матки» [80]).

- Женщине следует снизить физическую активность и прекратить курить.
- У пациенток с отягощенным анамнезом (потери беременности в поздние сроки, ПР) следует рассмотреть целесообразность применения серкляжа.

Стратегия у беременных без отягощенного анамнеза с выявленным в ходе рутинной цервикометрии укорочением шейки матки

- Беременным без факторов риска ИЦН (спонтанные ПР или потери беременности во II триместре в анамнезе) при случайном выявлении укорочения ШМ при трансвагинальном УЗИ в 16 - 24 нед лечение следует начинать с приема вагинального прогестерона [80].

При дальнейшем укорочении шейки матки должен быть рассмотрен вопрос о наложении серкляжа или акушерского пессария.

- Экстренный серкляж может быть выполнен женщинам с дилатацией ШМ до 4 см без схваток в сроки до 24 недели беременности (II-3C) [3].

По данным исследований, серкляж не обеспечивает достоверно значимых преимуществ для женщин с выявленным укорочением ШМ по УЗИ, не имеющих факторов риска ИЦН - например, ПР в анамнезе (II-1D) [3], [24], [25].

NB! Использование цервикального пессария может предотвратить ПР только в популяции правильно отобранных женщин из группы риска, предварительно прошедших цервикометрический скрининг (с подтвержденным укорочением ШМ) [30].

Стратегия у беременных с короткой шейкой матки и отягощенным анамнезом

- Профилактику с применением вагинального прогестерона следует предлагать женщинам с поздними самопроизвольными выкидышами и со спонтанными ПР (в том числе - с ПРПО) в сроках 16 - 34 недели, если при трансвагинальном УЗИ в 16 - 24 недели текущей гестации диагностировано укорочение ШМ [29].
- Профилактический цервикальный серкляж для сохранения одноплодной беременности следует предлагать женщинам с анамнезом поздних выкидышей или спонтанных ПР до 34 недели (в том числе обусловленных травмами ШМ или произошедших после ПРПО), если при трансвагинальном УЗИ в 16 - 24 нед данной гестации диагностировано укорочение ШМ, т.е. длина ШМ 25 мм и менее (I-A) [3], [21], [24] - [26], [29]. Согласно приказа Минздрава России от 1 ноября 2012 г. N 572н «Об утверждении Порядка оказания медицинской помощи по профилю «акушерство и гинекология (за исключением использования вспомогательных репродуктивных технологий)», наложение серкляжа пациентке с ИЦН возможно в срок до 26 недели [70].

С женщиной следует обсудить преимущества и риски профилактического применения прогестерона и наложения цервикального серкляжа; важно учесть ее предпочтения [30].

NB! Все случаи серкляжа в сроках от 22 до 26 недель должны быть проведены в акушерском стационаре III уровня.

Получены данные, свидетельствующие о том, что при одноплодной беременности, ПР в анамнезе и короткой ШМ применение прогестерона, пессария и серкляжа имеет сходную эффективность [34]. При этом серкляж связывают с увеличением материнской заболеваемости, частоты медицинских вмешательств (в том числе кесарева сечения), респираторного дистресс-синдрома у новорожденных, инфекционных осложнений (материнского сепсиса), ПРПО, разрыва ШМ в родах (от 11% до 14%) [3].

Однако если при длине ШМ 25 - 10 мм еще есть возможность выбирать из возможных профилактических вмешательств (прогестерон, пессарий, серкляж), то при длине менее 10 мм имеет смысл исключительно наложение швов на ШМ.

В метаанализе 2016 года [33] продемонстрированы преимущества прогестерона в сравнении с пессарием и серкляжем для первичной профилактики ПР при одноплодной беременности у женщин из группы риска (особенно с ПР в анамне

уменьшение риска ПР в сроки менее 34 недель, менее 37 недель и других неблагоприятных последствий, включая смерть новорожденного. Подобные выводы подтверждены в метаанализе 2018 года [91].

Лечение истмико-цервикальной недостаточности —

В настоящее время существуют только три метода коррекции ИЦН с доказанной эффективностью.

1. Прогестагены.
2. Серкляж.
3. Акушерский пессарий.

Любой из перечисленных методов можно успешно применять в формате монотерапии.

NB! Несмотря на сложившуюся клиническую практику рутинного сочетания прогестерона, серкляжа и акушерского пессария, нет доказательств повышения эффективности при комбинировании перечисленных методик для профилактики ПР (I-A) [35], [36], [37].

Не рекомендовано совместное использование серкляжа и акушерского пессария, в виду повышенного риска осложнений.

Возможно сочетание медикаментозной терапии препаратами прогестерона с акушерским пессарием, исходя из сочетанных индивидуальных показаний [93].

Прогестерон —

Показания

Беременным без поздних самопроизвольных выкидышей и ПР в анамнезе при выявлении при УЗИ длины сомкнутой части цервикального канала менее 25 мм - с момента постановки диагноза по 34-ю неделю беременности для снижения риска ПР (I-A) [29], [38] - [40].

Беременным, имеющим в анамнезе поздний самопроизвольный выкидыш или ПР в 16 - 34 недель (исключая многоплодную беременность, преждевременную отслойку плаценты), при выявлении при УЗИ длины сомкнутой части цервикального канала менее 25 мм (I-A) [29].

Методика использования

Для профилактики ПР интравагинальное введение прогестерона более эффективно и имеет меньше побочных эффектов, чем внутримышечное [16].

Профилактика ПР препаратами прогестерона (желательно - интравагинальное введение препарата) у женщин с длиной ШМ 25 мм и менее уменьшает частоту прерывания беременности в сроки ранее 33 недель на 45%, значительно снижает частоту респираторного дистресс-синдрома и неонатальную заболеваемость [28].

Суточная доза микронизированного прогестерона, используемая для профилактики ПР в сроках до 34 недель, обозначенная в инструкции и международных рекомендациях составляет 200 мг.

Серкляж [45] —

NB. Ключевой критерий принципиальной возможности наложения швов на ШМ - отсутствие признаков хориоамнионита!

Профилактический серкляж — (elective, основанный на анамнестических данных)

Профилактическое вмешательство для снижения риска ПР у пациенток с поздними выкидышами и ПР в анамнезе.

Показания

- Две и более потери во второй половине беременности (после исключения других этиологических факторов).
- При повторных потерях беременности, если каждый последующий эпизод происходил в более ранние сроки, чем предыдущий.

Обследование

- Общий анализ крови (количество лейкоцитов не более 15 000/мл).
- С-реактивный белок (менее 5 нг/дл).
- УЗИ для исключения пороков развития плода, ПРПО, подтверждения гестационного срока.
- Согласно Приказу 572н, беременным с привычным невынашиванием необходимо выполнить микроскопическое и микробиологическое исследование отделяемого женских половых органов на аэробные и факультативно-анаэробные микроорганизмы (с определением их чувствительности к антибиотикам), ПЦР на *Chlamydia trachomatis* [70]

Условия

Исключить:

- регулярную родовую деятельность;
- ПРПО;
- активацию хронических вирусных инфекций;
- дисбиотические и инфекционные изменения в половых путях.

Убедиться в отсутствии:

- субфебрилитета (температура тела менее 37,5 °С);
- болезненности матки и признаков внутриматочной инфекции;
- страдания плода.

Получить информированное согласие женщины.

Методика применения. Серкляж выполняют обычно в 12 - 14 недель, в отдельных случаях - до 26 нед беременности. Все операции в сроках более 22 недель должны быть проведены в учреждениях III уровня.

Регионарная анестезия обычно предпочтительна, но в каждой ситуации вид аналгезии следует выбирать индивидуально, поскольку в отдельных ситуациях (например, при экстренном серкляже) показано общее обезболивание [45].

Лечебный серкляж — (emergent, основанный на результатах цервикометрии)

Терапевтическая мера для снижения риска ПР у пациенток с укорочением ШМ до 25 мм и менее.

Показания

- Прогрессирующее уменьшение длины ШМ по данным как минимум двух последовательно выполненных ультразвуковых цервикометрий.
- Наружный зев цервикального канала сомкнут.

Обследования и условия

Как для профилактического серкляжа. Вмешательство выполняют в 14 - 24 недель, в отдельных случаях - до 26 недель беременности.

Экстренный серкляж — (rescue, при угрозе ПР)

Показания

Следует рассмотреть вопрос об экстренном серкляже при сочетании следующих факторов:

- Дилатация ШМ более 20 мм и менее 40 мм без видимых схваток.
- Преждевременное сглаживание ШМ более чем на 50% от ее исходной длины (но при длине ШМ не менее 15 мм [70]).
- Пролабирование плодного пузыря.

Обследования и условия

Как для профилактического серкляжа. Особое внимание необходимо уделить контролю характера выделений из влагалища (исключение ПРПО, воспаления и отслойки плаценты), проявлений хориоамнионита, так как риск осложнений в данной ситуации повышен.

Обязательным является подписание пациенткой формы информированного согласия.

Методика применения серкляжа

Серкляж может быть проведен вагинальным либо абдоминальным доступом. Вагинальный доступ является предпочтительным, в связи с меньшим числом осложнений.

Техника вагинального серкляжа [45] предусматривает три основных метода:

- наложение шва без диссекции тканей (метод Макдональда);
- двойной П-образный внутрислизистый шов в области внутреннего зева (метод Любимовой в модификации Мамедалиевой);
- подслизистый шов (так называемый высокий цервикальный шов) с отслаиванием мочевого пузыря (метод Широдрара), применяют крайне редко в связи с высокой травматичностью [46].

Используемые шовные материалы

Нерассасывающийся шовный материал в виде нитей или ленты. Натяжение шовного материала нужно регулировать так, чтобы была возможность прохождения цервикального канала расширителем Гегара N 5.

Нет доказательств преимущества какого-либо конкретного метода или шовного материала над прочими [45].

Метод Макдональда. Шов накладывают так близко, как это технически возможно, на стыке ШМ с влагалищем, без рассечения тканей (рис. 1).

Метод А.И. Любимовой в модификации Н.М. Мамедалиевой. Шов накладывают на границе перехода слизистой оболочки переднего свода влагалища в экзоцервикс. Отступив на 0,5 см вправо от средней линии, ШМ прокалывают иглой с синтетической нитью через всю толщу, проводя выкол в задней части свода влагалища. Вторым стежком прокалывают слизистую оболочку и часть толщи ШМ, делая выкол на 0,5 см левее средней линии. Вторую синтетическую нить размещают симметрично: в правую латеральную часть ШМ через всю толщу, затем в передней части свода влагалища на 0,5 см левее средней линии (рис. 2).

Метод Широдрара. Подслизистый шов накладывают выше перехода ШМ в свода влагалища после отслаивания мочевого пузыря и прямой кишки; это позволяет разместить шовный материал ближе к внутреннему зеву ШМ, чем при использовании других методов. Шов дозированно стягивают спереди и сзади, затем закрывают разрезы слизистой оболочки (рис. 3) [48]. Ввиду высокой травматичности (потребность в адекватной анестезии, значимый риск кровотечения из операционной раны, развития гематом, травмирования мочевого пузыря) метод Широдрара используется крайне редко.

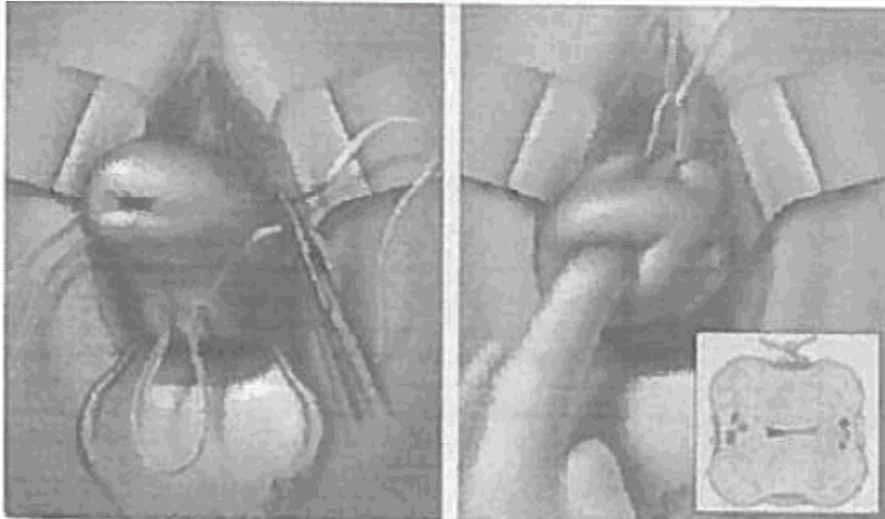


Рис. 1. Метод Макдональда

Двойной П-образный шов на шейку матки по методу А.И. Любимовой и Н.М. Мамедалиевой (1981)

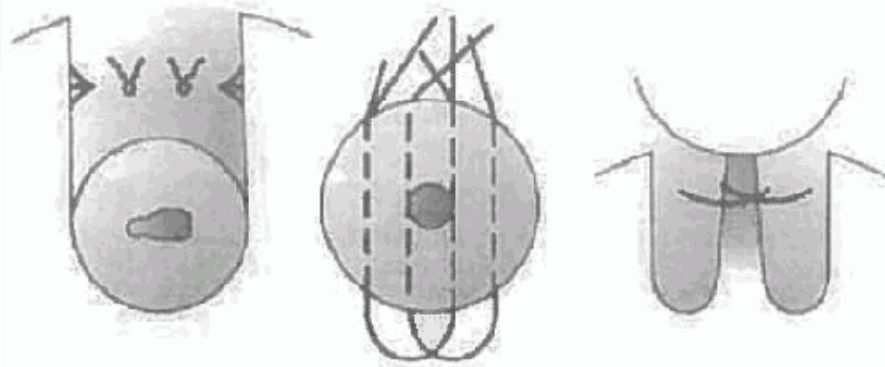


Рис. 2. Метод А.И. Любимовой в модификации Н.М. Мамедалиевой

Сидельникова В.М., Сухих Г.Т, Невынашивание беременности. Руководство для практикующих врачей, М. 2011; 596 с.

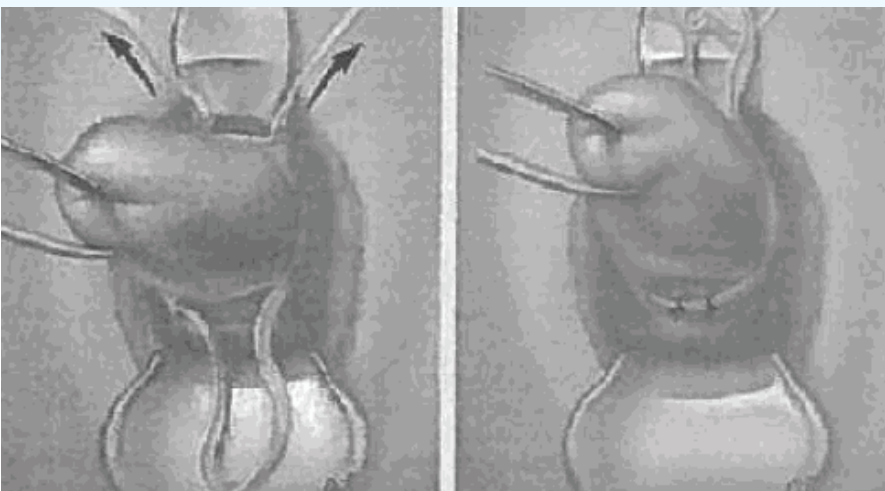


Рис. 3. Метод Широкара

Нет данных, указывающих на преимущество одной техники перед другой, поэтому, согласно ст. 70 Федерального закона N 323-ФЗ (касающейся сферы ответственности лечащего врача), выбор метода осуществляет хирург по своему усмотрению [49], [50].

У резус-отрицательных женщин, беременных от резус-положительного партнера после проведения серкляжа при отсутствии резус-антител должна быть проведена профилактика резус-сенсibilизации путем внутримышечного введения антирезус-иммуноглобулина в дозе 300 мкг или 1500 МЕ, согласно принятому протоколу [90].

Осложнения серкляжа [45]

- Хориоамнионит.
- ПРПО.
- Смещение шва.
- ПР.
- Дистоция ШМ.
- Разрыв ШМ.
- Формирование шейечно-влагалищного свища.

Риск и характер осложнений зависит от того, наложен серкляж профилактически или экстренно (при выявлении пролабирования плодного пузыря) [45].

Серкляж связан с увеличением потребности в медицинских вмешательствах (госпитализациях, введениях токолитиков). Подтвержден более высокий уровень кесаревых сечений [52], а также вдвое повышенный (в сравнении с общепопуляционным) риск лихорадки и сепсиса в послеродовой период у пациенток этой группы [51] - [53], [71].

Удаление серкляжа [45]

Серкляж должен быть удален в 36 - 38 нед [3], [45]

Вмешательство возможно без анестезии.

При начале родовой деятельности серкляж нужно удалить как можно раньше. Если это неосуществимо (например, вследствие прорезывания шва), серкляж удаляют после родов.

При ПР и отсутствии реакции на токолиз и/или подозрении на воспалительные осложнения показано немедленное удаление серкляжа [45], [46].

В случае ПРПО при нормальных значениях СРБ (менее 5 нг/дл) и отсутствии клинических признаков хориоамнионита [59], [60] возможно отложенное удаление шва на период проведения курса профилактики РДС (48 ч) в сроке до 34 нед [70].

При ПРПО антибиотики по показаниям рекомендованы на весь период до родов [45], однако в соответствии с Глобальной стратегией ВОЗ по сдерживанию устойчивости к противомикробным препаратам <1>, эти показания должны быть императивными, обоснованными наличием воспалительного или дисбиотического процесса с установленным возбудителем или их сочетанием и определением антибиотикорезистентности. После родов продолжение приема антибактериальных средств не показано.

<1> Глобальная стратегия ВОЗ по сдерживанию устойчивости к противомикробным препаратам.

Трансабдоминальный серкляж —

Трансабдоминальное наложение швов на ШМ является технически более сложным, чем трансвагинальная методика, сопровождается большим числом осложнений (раневая инфекция, кровотечение) [22], [45], [47], в связи с чем, трансабдоминальный серкляж показан только в особых случаях.

Показания

- Две попытки трансвагинального цервикального серкляжа потерпели неудачу [3], [45].
- Анатомия ШМ не позволяет разместить вагинальный шов - например, после петлевой электроэксцизии ШМ (LLETZ) или конус-биопсии.
- Врожденная аномалия ШМ (например, удвоение ШМ) может затруднить вагинальный цервикальный серкляж.
- Пациентки после трахелэктомии (уровень доказательности - IV) [3].

Хирургическая процедура

- Это элективная процедура, проводимая только акушером-гинекологом с хирургической подготовкой [47].
- Предпочтительным является лапароскопический серкляж по сравнению с традиционным лапаротомным доступом [47], [27].
- Серкляж лапароскопическим или лапаротомным доступом возможен вне беременности или в начале беременности (III) [22], [41] - [44].
- Шовный материал: нерассасывающаяся лента или гибкий тонкий зонд, накрученный на конусовидную иглу Майо N 4 (обеспечивает большую эластичность). Натяжение шовного материала нужно регулировать так, чтобы была возможность прохождения цервикального канала расширителями Гегара N 5.
- Периоперационно следует провести антибиотикопрофилактику одной дозой антибиотика широкого спектра действия [45].
- Снятие трансабдоминально наложенного шва на ШМ в большинстве случаев невозможно, в связи с прорастанием этой области окружающими тканями, в связи с чем, предпочтительно родоразрешение путем кесарева сечения, в том числе во втором триместре беременности, даже в случае неблагоприятного перинатального исхода. Шов может оставаться на месте при последующих беременностях [45].

Анестезия при выполнении серкляжа —

Общие вопросы

При наложении серкляжа допустима как нейроаксиальная анестезия, так и общий наркоз. Убедительно доказано, что ни одна из этих методик не увеличивает концентрацию эндогенного окситоцина и не влияет на результаты операции [72] - [74].

При оказании анестезиологического пособия беременным анестезиологи-реаниматологи должны предусмотреть сохранение жизнеспособности плода, особенно в период раннего эмбриогенеза и органогенеза (14 - 56-й дни гестации), учитывая следующие соображения.

- Препараты могут оказывать как прямое (фармакологическое), так и не прямое воздействие на плод (например, вазоактивные средства влияют на интенсивность плацентарного кровотока). Фармакологическая премедикация не показана из-за высокой вероятности тератогенного действия лекарственных средств.
- Необходимо обеспечить адекватную маточно-плацентарную перфузию путем поддержки АД и сердечного выброса, избегая вазоконстрикции у беременной.
- После 20 недель гестации (и даже раньше при многоплодной беременности) может возникать синдром аорто-кавальной компрессии, с учетом чего следует выбирать положение тела пациентки при оперативном вмешательстве [75].
- Стратификация риска и мероприятия по профилактике аспирации должны основываться на сроке беременности: до 16 недель риск осложнения не отличается от такового вне беременности [76].
- Дополнительные лабораторные и функциональные исследования перед выполнением общей или нейроаксиальной анестезии проводят, если этого требует клиническая ситуация, либо для уточнения состояния пациентки при сопутствующих заболеваниях.
- Необходимо организовать стандартный неинвазивный мониторинг состояния пациентки.
- Следует установить один периферический внутривенный катетер.

Нейроаксиальная (спинальная или эпидуральная) анестезия

- При клинической необходимости возможны внутривенное введение растворов, вазопрессорных средств, минимальных доз седативных препаратов, а также подача увлажненного кислорода.
- При сроке беременности более 18 - 20 нед желательно смещение матки влево.
- Показан мониторинг ЧСС плода:
- при сроке беременности менее 24 нед - контроль ЧСС до и после процедуры;
- при сроке беременности более 24 нед - контроль ЧСС во время и после процедуры.
- Спинальная анестезия: одна инъекция спинальной иглой малого диаметра - лидокаин 40 мг или бупивакаин 7,5 - 10 мг для получения сенсорной блокады с Th10 до S4. Альтернатива - малые дозы бупивакина гипербарического (5,25 - 7 мг). Если для экстренного серкляжа пациентку уложили в положение Тренделенбурга, следует избегать гипербарических растворов местных анестетиков.
- Эпидуральная анестезия: пошаговое введение в канал через эпидуральную иглу и катетер растворов местных анестетиков для достижения блока с Th10 до S4. Альтернатива - комбинированная спинально-эпидуральная анестезия [77].

Общая анестезия (наркоз)

Метод показан при сглаженной ШМ, пролабировании плодных оболочек и потребности в релаксации миометрия, поскольку ингаляционные анестетики способствуют расслаблению мускулатуры матки [78]. Также общий наркоз применяют при противопоказаниях к нейроаксиальной анестезии.

- Индукционный наркоз: тиопентал, мидазолам, опиоиды (например, фентанил внутривенно) и ингаляционные анестетики [79].
- У пациенток с наполненным желудком или при сроке беременности более 18 - 20 нед предпочтительно выполнять интубацию трахеи; в остальных случаях приемлема вентиляция через лицевую или ларингеальную маску.
- Поддерживающий наркоз: ингаляционные или внутривенные анестетики, наркотические анальгетики (ингаляционные анестетики в случае необходимости способствуют релаксации матки).
- Необходимо избегать чрезмерного внутрибрюшного и внутриматочного давления (например, кашель во время индукции, реакция на установку интубационной трубки, рвота, чрезмерное сгибание при выполнении нейроаксиальной анестезии).

Акушерский пессарий

Акушерский (цервикальный) пессарий делает маточно-цервикальный угол более тупым, тем самым уменьшая гидравлическое давление плодного пузыря на внутренний зев. Подход может быть альтернативой серкляжу, однако сроки и условия его применения требуют дальнейших исследований [3].

Показания

Беременные, имеющие в анамнезе поздний самопроизвольный выкидыш или ПР до 34 недель, если при УЗИ выявлено укорочение сомкнутой части цервикального канала до 25 мм и менее до 24 недель - за исключением перечисленных ниже противопоказаний.

Противопоказания [61]

- Начавшиеся ПР.
- Преждевременная отслойка плаценты.

Условия наложения и дальнейшая тактика

- Срок выполнения вмешательства - 12 - 30 недель беременности, чаще всего - 15 - 20 недель.
- Место наложения - амбулаторное подразделение.
- Перед наложением пессария необходимо провести бактериоскопическое исследование содержимого цервикального мазка, при необходимости выполнить санацию влагалища.
- Нет необходимости периодического извлечения и промывания пессария.
- Показания для удаления пессария идентичны таковым при серкляже.

При одноплодной беременности пессарий, введенный только на основании укорочения ШМ до 25 мм и менее, не уменьшает частоту ПР и не улучшает перинатальные исходы (I-A) [55] - [58]. К настоящему времени показана эффективность пессария в уменьшении частоты ПР при укорочении ШМ на фоне беременности двойней [31].

Многоплодная беременность —

Многоплодная беременность и прогестерон

При многоплодной беременности применение прогестерона трансвагинально снижает частоту ПР, неонатальной заболеваемости и смертности у женщин с короткой ШМ [63].

Многоплодная беременность и серкляж —

Серкляж при многоплодной беременности только на основании выявленного укорочения ШМ не рекомендован (II-1D) [3], [24] - [26].

Не доказаны преимущества элективного профилактического серкляжа при многоплодной беременности даже при наличии ПР в анамнезе (I-D) [3], [24] - [26]. Более того, серкляж может увеличивать риск ПР при длине шейки менее 25 мм у женщин с многоплодной беременностью (B) [64].

В настоящее время серкляж не может быть рекомендован для клинического применения при многоплодной беременности у женщин с короткой ШМ во II триместре (I-A) [65], [66].

Многоплодная беременность и акушерский пессарий

Выводы мультицентрового РКП, изучившего влияние рутинного применения акушерского пессария у беременных с двойней, свидетельствуют, что подобная тактика не уменьшает число спонтанных ПР [67], [68].

Ретроспективное когортное исследование 2016 года: при укорочении ШМ у беременных двойней лечение вагинальным прогестероном, дополненное наложением акушерского пессария, увеличивает продолжительность гестации и снижает риски неблагоприятных неонатальных исходов (II) [69].

Метаанализы 2017 года продемонстрировал, что у женщин с многоплодной беременностью и короткой ШМ использование акушерского пессария сопровождается значительным снижением частоты спонтанных ПР во II триместре вплоть до 34 нед (A-1b) [31], [32], [91].

Состав рабочей группы —

Адамян Лейла Владимировна - заместитель директора ФГБУ “Национальный медицинский исследовательский центр акушерства, гинекологии и перинатологии имени академика В.И. Кулакова” Минздрава России, главный внештатный акушер-гинеколог Минздрава России, академик РАН, профессор.

Артымук Наталья Владимировна - заведующая кафедрой акушерства и гинекологии N 2 Кемеровского государственного медицинского университета, главный внештатный специалист Минздрава России в Сибирском федеральном округе, президент Кемеровской региональной организации “Ассоциация акушеров-гинекологов”, член Президиума Правления Российского общества акушеров-гинекологов, д.м.н., профессор

Белокрыницкая Татьяна Евгеньевна - заведующая кафедрой акушерства и гинекологии ФПК и ППС Читинской государственной медицинской академии, член Правления Российского общества акушеров-гинекологов, президент КОО “Забайкальское общество акушеров-гинекологов”, д.м.н., профессор, заслуженный врач РФ

Захарова Ульяна Андреевна - акушер-гинеколог организационно-методического отдела МБУ “Екатеринбургский клинический перинатальный центр”

Ксенофонтова Ольга Леонидовна - заместитель главного врача по медицинской части МБУ “Екатеринбургский клинический перинатальный центр”, к.м.н.

Куликов Александр Вениаминович - научный консультант Областного перинатального центра, вице-президент Ассоциации акушерских анестезиологов-реаниматологов, председатель Научно-практического общества анестезиологов-реаниматологов Свердловской области, д.м.н., профессор кафедры анестезиологии, реаниматологии и трансфузиологии ФПК и ПП Уральского государственного медицинского университета.

Лещенко Ольга Ярославна - главный научный сотрудник Научного центра проблем здоровья семьи и репродукции человека, д.м.н.

Мартиросян Сергей Валериевич - главный врач МБУ “Екатеринбургский клинический перинатальный центр”, доц. кафедры акушерства и гинекологии Уральского государственного медицинского университета, к.м.н.

Обоскалова Татьяна Анатольевна - заведующая кафедрой акушерства и гинекологии лечебно-профилактического факультета Уральского государственного медицинского университета, д.м.н., профессор.

Оленев Антон Сергеевич - заведующий Перинатальным центром Городской клинической больницы N 24, главный внештатный специалист по акушерству и гинекологии Департамента здравоохранения Москвы, к.м.н.

Перевозкина Ольга Владимировна - заведующая организационно-методическим отделом Екатеринбургского клинического перинатального центра, к.м.н.

Радзинский Виктор Евсеевич - заведующий кафедрой акушерства и гинекологии с курсом перинатологии Медицинского института Российского университета дружбы народов, вице-президент Российского общества акушеров-гинекологов, президент Междисциплинарной ассоциации специалистов репродуктивной медицины (МАРС), заслуженный деятель науки Российской Федерации, член-корреспондент РАН, д.м.н., профессор.

Салимова Ирина Викторовна - к.м.н., заведующая консультативно-диагностической поликлиникой МБУ “Екатеринбургский клинический перинатальный центр” (Екатеринбург).

Севостьянова Ольга Юрьевна - доцент кафедры акушерства и гинекологии Уральского государственного медицинского университета, главный специалист по акушерству и гинекологии Управления здравоохранения Администрации г. Екатеринбурга, д.м.н.

Симоновская Хильда Юрьевна - эксперт Междисциплинарной ассоциации специалистов репродуктивной медицины (МАРС)

Тетрашвили Нана Картлосовна - заведующая 2-м отделением акушерским патологии беременности ФГБУ "Национального медицинского исследовательского центра акушерства, гинекологии и перинатологии имени академика В.И. Кулакова" Минздрава России, д.м.н.

Шифман Ефим Муневич - президент Ассоциации акушерских анестезиологов-реаниматологов, эксперт по анестезиологии и реаниматологии Федеральной службы по надзору в сфере здравоохранения, профессор кафедры анестезиологии и реаниматологии Московского областного научно-исследовательского клинического института имени М.Ф. Владимирского, д.м.н.

Филиппов Олег Семенович - заслуженный врач Российской Федерации, д.м.н., профессор, заместитель директора Департамента медицинской помощи детям и службы родовспоможения Минздрава России, профессор кафедры акушерства и гинекологии ФППОВ ФГБОУ ВО "Московский государственный медико-стоматологический университет имени А.И. Евдокимова" Минздрава России.

Экспертная группа —

Адамян Лейла Владимировна - заместитель директора ФГБУ "Национальный медицинский исследовательский центр акушерства, гинекологии и перинатологии имени академика В.И. Кулакова" Минздрава России, главный внештатный акушер-гинеколог Минздрава России, академик РАН, профессор.

Аганезова Наталия Владимировна - профессор кафедры акушерства и гинекологии Северо-Западного государственного медицинского университета им. И.И. Мечникова, д.м.н.

Аганезов Сергей Станиславович - доцент кафедры акушерства и гинекологии Северо-Западного государственного медицинского университета им.

Баринов Сергей Владимирович - заведующий кафедрой акушерства и гинекологии N 2 Омского государственного медицинского университета, д.м.н., профессор

Башмакова Надежда Васильевна - директор Уральского НИИ охраны материнства и младенчества, главный внештатный специалист акушер-гинеколог Минздрава России по Уральскому федеральному округу, д.м.н., профессор

Волков Валерий Георгиевич - заведующая кафедрой акушерства и гинекологии Медицинского Института Тульского государственного университета, д.м.н., профессор.

Гурьев Дмитрий Львович - главный врач Ярославского областного перинатального центра, доц. кафедры акушерства и гинекологии Ярославского государственного медицинского университета, главный внештатный специалист по акушерству и гинекологии Департамента здравоохранения и фармации Ярославской области, к.м.н.

Дикарева Людмила Васильевна - заведующая кафедрой акушерства и гинекологии педиатрического факультета с курсом последипломного образования Астраханского государственного медицинского университета, д.м.н., профессор.

Евтушенко Ирина Дмитриевна - заведующая кафедрой акушерства и гинекологии Сибирского государственного медицинского университета, председатель Томского регионального отделения Российского общества акушеров-гинекологов, депутат Государственной Думы Федерального собрания Российской Федерации седьмого созыва, д.м.н., профессор

Иванов Александр Васильевич - ведущий эксперт Междисциплинарной ассоциации специалистов репродуктивной медицины (МАРС)

Князев Сергей Александрович - ведущий эксперт Междисциплинарной ассоциации специалистов репродуктивной медицины (МАРС), к.м.н.

Козлов Лев Александрович - профессор кафедры акушерства и гинекологии N 1 Казанского государственного медицинского университета, д.м.н.

Костин Игорь Николаевич - профессор кафедры акушерства и гинекологии с курсом перинатологии Медицинского института Российского университета дружбы народов, д.м.н., доцент

Маклецова Светлана Александровна - исполнительный директор Междисциплинарной ассоциации специалистов репродуктивной медицины (МАРС), к.м.н.

Перфильева Галина Никифоровна - эксперт Территориального органа Федеральной службы по надзору в сфере здравоохранения по Алтайскому краю, д.м.н., профессор

Посисеева Любовь Валентиновна - заслуженный деятель науки РФ, д.м.н., профессор кафедры акушерства и гинекологии с курсом перинатологии Медицинского института Российского университета дружбы народов

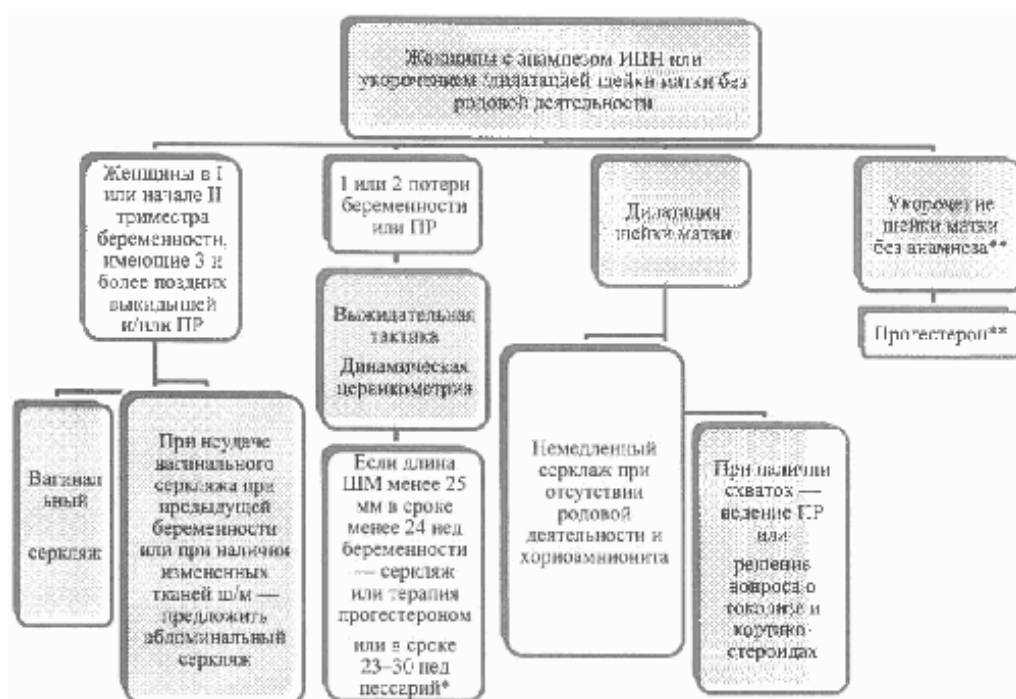
Филиппов Олег Семенович - заслуженный врач Российской Федерации, д.м.н., профессор, заместитель директора Департамента медицинской помощи детям и службы родовспоможения Минздрава России, профессор кафедры акушерства и гинекологии ФГПОВ ФГБОУ ВО "Московский государственный медико-стоматологический университет имени А.И. Евдокимова" Минздрава России. Конфликт интересов отсутствует.

Хамошина Марина Борисовна - профессор кафедры акушерства и гинекологии с курсом перинатологии Медицинского института Российского университета дружбы народов, д.м.н., профессор

Цхай Виталий Борисович - зав. кафедрой перинатологии, акушерства и гинекологии лечебного факультета Красноярского государственного медицинского университета им. проф. В.Ф. Войно-Ясенецкого, д.м.н., профессор

Приложение 1

Стратегия врача при истмико-цервикальной недостаточности [3]



Примечание: <*> Адаптировано с учетом результатов исследований [30] - [34].

<*> Адаптировано с учетом результатов исследований [38] - [40].

Приложение 2

Образец информированного добровольного согласия на медицинское вмешательство Я, _____ года рождения, зарегистрированная по адресу: _____ находясь на лечении в отделении _____, даю информированное добровольное согласие на _____

Врачом _____ (ФИО) мне разъяснены и понятны суть моего заболевания и опасности, связанные с дальнейшим развитием этого заболевания. Я понимаю необходимость проведения указанного медицинского вмешательства. Мне полностью ясно, что во время указанной манипуляции (процедуры) или после нее могут развиваться осложнения: непредвиденная реакция организма на проводимый наркоз; травматизация тканей половых путей с кровотечением; перфорация оболочек плодного пузыря с излитием околоплодных вод, что приведет к преждевременному прерыванию беременности. После наложения шва на шейку матки в дальнейшем

возможна несостоятельность швов на шейке матки, что может потребовать дополнительных вмешательств (лечения). Тем не менее, я согласна на проведение данного вида хирургического лечения. Я удостоверяю, что текст моего информированного согласия на операцию мною прочитан, мне понятен смысл данного документа, полученные разъяснения мне понятны и меня удовлетворяют. Сведения о выбранных мною лицах, которым может быть передана информация о состоянии моего здоровья _____ (ФИО гражданина, контактный телефон) _____ (подпись пациентки) (ФИО пациентки) _____ (подпись врача) (ФИО врача)

Приложение 3

Образец протокола операции “Цервикальный серкляж по Макдональду” “__” _____ 20__ года __ ч __ мин Операция: “Цервикальный серкляж по Макдональду” Под _____ анестезией после обработки _____ наружных половых органов и влагалища шейка матки обнажена в зеркалах, фиксирована окончатými щипцами. На уровне сводов в подслизистом слое шейки матки произведено наложение _____ нити на шейку матки по методу Макдональда. Узел на 12 часах в переднем своде влагалища. Туалет слизистой оболочки влагалища. Обработка влагалища раствором антисептика. Кровопотеря _____ мл. Особенности операции: _____

_____ Врач _____ Операционная сестра _____

Приложение 4

Образец протокола операции “Цервикальный серкляж по А.И. Любимовой в модификации Н.М. Мамедалиевой” “__” _____ 201__ года __ ч __ мин Операция: “Цервикальный серкляж по А.И. Любимовой в модификации Н.М. Мамедалиевой” Под _____ анестезией после обработки _____ наружных половых органов и влагалища шейка матки обнажена в зеркалах, фиксирована окончатými щипцами за переднюю и заднюю губы, мобилизована. На границе перехода слизистой оболочки переднего свода влагалища на шейку матки наложены два П-образных шва _____ нитями по методу А.И. Любимовой в модификации Н.М. Мамедалиевой. Концы нитей взяты на зажимы, дозированно затянуты и завязаны. Туалет слизистой оболочки влагалища. Обработка влагалища раствором антисептика. Кровопотеря _____ мл. Особенности операции: _____

_____ Врач _____ Операционная сестра _____

Приложение 5

Образец протокола операции “Цервикальный серкляж по Широкарю” “__” _____ 201__ года __ ч __ мин Операция: “Цервикальный серкляж по Широкарю” Под _____ анестезией после обработки _____ наружных половых органов и влагалища шейка матки обнажена в зеркалах, фиксирована окончатými щипцами. Произведены разрезы слизистой оболочки сверху и снизу шейки матки на уровне сводов влагалища. Выше перехода шейки матки и влагалища с отслаиванием мочевого пузыря и прямой кишки субэпителиально наложен шов _____ нитью. Шов затянут спереди, сзади. Разрезы слизистой оболочки закрыты _____. Туалет слизистой оболочки влагалища. Обработка влагалища раствором антисептика. Кровопотеря _____ мл. Особенности операции: _____

_____ Врач _____ Операционная сестра _____

Литература —

1. De Vos M., Nuytinck L., Verellen C., De Paepe A. Preterm premature rupture of membranes in a patient with the hypermobility type of the Ehlers-Danlos syndrome. A case report. *Fetal Diagn Ther.* 1999; 14: 244 - 247.
2. Lee S.E., Romero R., Park C.W., Jun J.K., Yoon B.H. The frequency and significance of intraamniotic inflammation in patients with cervical insufficiency. *Am J Obstet Gynecol.* 2008; 198: 633e1 - 633e8.
3. Cervical insufficiency and cervical cerclage. SOGC Clinical Practice Guidelines. Richard Brown, Robert Gagnon, Marie-France Delisle/*J Obstet Gynaecol Can* 2013; 35(12): 1115 - 1127.
4. Diagnosis and Management of Cervical Insufficiency. Canterbury District Health Board, April, 2017.
5. Leduc L., Wasserstrum N. Successful treatment with the Smith-Hodge pessary of cervical incompetence due to defective connective tissue in Ehlers-Danlos syndrome. *Am J Perinatol* 1992; 9: 25.
6. Chan Y.Y., Jayaprakasan K., Tan A. et al. Reproductive outcomes in women with congenital uterine anomalies: a systematic review. *Ultrasound Obstet Gynecol.* - 2011. - 38. P. 371.
7. Johnstone F.D., Beard R.J., Boyd I.E., McCarthy T.G. Cervical diameter after suction termination of pregnancy. *Br Med J* 1976; 1. P. 68.
8. Romero R., Lockwood C.J. Pathogenesis of spontaneous preterm labor. *Creasy & Resnik's Maternal Fetal Medicine*, Creasy, RK, Resnik, R, Iams, JD, Lockwood, CJ, Moore, TR (Eds), Saunders.
9. Jakobsson M., Norwitz E.R. Cervical intraepithelial neoplasia: Reproductive effects of treatment. Up to date May 2014.
10. Williams Obstetric, 24th edition/Medical 2014; 360 - 363, 410 - 411.
11. Kagan K.O., Sonek J. How to measure cervical length *Ultrasound in Obstetrics @ Gynecology.* Volume 45, Issue 3. March 2015. Pages 358 - 362.
12. Sentilhes L., M.V., Ancel PY, Azria E., Benoit G. et al. Prevention of spontaneous preterm birth: Guidelines for clinical practice from the French College of Gynaecologists and Obstetricians (CNGOF). *Eur J Obstet Gynecol Reprod Biol.* 2017 Mar; 210: 217 - 224. [PMID: 28068594]
13. Einerson B.D., Grobman W.A., Miller E.S. Cost-effectiveness of risk-based screening for cervical length to prevent preterm birth. *Am J Obstet Gynecol.* 2016; 215(1): 100. e1. Epub 2016 Feb 12. [PMID: 26880732]
14. Society for Maternal-Fetal Medicine (SMFM) Consult #40: The role of routine cervical length screening in selected high- and low-risk women for preterm birth prevention. April 2016 DOI: 10.1016/j.ajog.2016.04.027. [PMID: 27133011]
15. Measurement of cervical length for prediction of preterm birth. RANZCOG College Statement: C-Obs 27. July 2015.
16. Campbell S. Universal cervical-length screening and vaginal progesterone prevents early preterm births, reduces neonatal morbidity and is cost saving doing nothing is no longer an option. *Ultrasound Obstet Gynecol* 2013; 41: 146 - 151. [PMID: 21713990]
17. Banicevic A.C., Popovic M., Ceric A. Cervical Length Measured by Transvaginal Ultrasonography and Cervicovaginal Infection as Predictor of Preterm Birth Risk. *Acta Inform Med.* 2014 Apr; 22(2): 128 - 132. [PMID: 24825940]
18. Matijevic R., Grgic O., Knezevic M. Vaginal pH versus cervical length in the mid-trimester as screening predictors of preterm labor in a low-risk population. *Int J Gynaecol Obstet.* 2010; 111: 41 - 44. [PMID: 20615503]
19. Bujold E., Morency A.M., Rallu F., Ferland S., Tetu A., Duperron L. et al. Bacteriology of amniotic fluid in women with suspected cervical insufficiency. *J Obstet Gynaecol Can.* 2008; 30: 882 - 887. [PMID: 19038071]
20. Oh K.J., Lee S.E., Jung H., Kim G., Romero R., Yoon B.H. Detection of ureaplasmas by the polymerase chain reaction in the amniotic fluid of patients with cervical insufficiency. *J Perinat Med.* 2010; 38: 261 - 268. [PMID: 20192887]
21. Hedriana H.L., Lanouette J.M., Haesslein H.C., McLean L.K. Is there value for serial ultrasonographic assessment of cervical lengths after a cerclage? *Am J Obstet Gynecol* 2008; 198: 705.e1 - 6; discussion 705.e6. [PMID: 18448079]
22. Ishioka S., Kim M., Mizugaki Y., Kon S. et al. Transabdominal cerclage (TAC) for patients with ultra-short uterine cervix after uterine cervix surgery and its impact on pregnancy. *J Obstet Gynaecol Res.* 2017 Nov 9. doi: 10.1111/jog.13487. [PMID: 29121417]
23. South Australian Maternal, Neonatal and Gynecology Community of Practice. 14\11\2017.
24. Alfirevic Z., Stampalija T., Roberts D., Jorgensen A.L. Cervical stitch (cerclage) for preventing preterm birth in singleton pregnancy. *Cochrane Database Syst Rev* 2012; 4: CD008991. [PMID: 22513970]
25. Brown R., Gagnon R., Delisle M., Bujold E., Basso M., Bos H. et al. Cervical insufficiency and cervical cerclage. *JOGC* 2013; 35: 1115-27.
26. American College of Obstetricians and Gynecologists. ACOG Practice Bulletin No. 142: cerclage for the management of cervical insufficiency. *Obstet Gynecol* 2014; 123: 372-9.
27. Vousden N.J., Carter J., Seed P.T., Shennan A.H. What is the impact of preconception abdominal cerclage on fertility: evidence from a randomized controlled trial. *Acta Obstet Gynecol Scand.* 2017. May; 96(5): 543 - 546. [PMID: 28176305]
28. Dodd J.M., Flenady V., Cincotta R., Crowther C.A. Prenatal administration of progesterone for preventing preterm birth in women considered to be at risk of preterm birth. *Cochrane Database Syst Rev* 2013; 7: CD004947. [PMID: 23903965]
29. Preterm labour and birth. NICE guideline. Published: 20 November 2015. [PMID: 26632624]
30. Goya M., Pratcorona L., Merced C., C. et al. Cervical pessary in pregnant women with a short cervix (PECEP): an open-label randomised controlled trial. *Lancet.* 2012 May 12; 379(9828): 1800-6. 2012; 379: 1790. [PMID: 22475493]
31. Goya M., de la Calle M., Pratcorona L., Merced C., et al.; PECEP-Twins Trial Group. Cervical pessary to prevent preterm birth in women with twin gestation and sonographic short cervix: a multicenter randomized controlled trial (PECEP-Twins). *Am J Obstet Gynecol.* 2016 Feb; 214(2): 145 - 152. doi: 10.1016/j.ajog.2015.11.012. Epub 2015 Nov 25. [PMID: 26627728]
32. Koullali B., Westervelt A.R., Myers K.M., House M.D. Prevention of preterm birth: Novel interventions for the cervix. *Semin Perinatol.* 2017 Dec; 41(8): 505 - 510. doi: 10.1053/j.semperi.2017.08.009. Epub 2017 Oct 5. [PMID: 28988725]
33. Jarde A. et al. Effectiveness of progesterone, cerclage and pessary for preventing preterm birth in singleton pregnancies: a systematic review and network meta-analysis. *BJOG.*

Volume 124, Issue 8 July 2017. Pages 1176 - 1189. [PMID: 28276151]

34. Alfirevic Z., Owen J., Carreras Moratonas E., Sharp A.N., Szychowski J.M., Goya M. Vaginal progesterone, cerclage or cervical pessary for preventing preterm birth in asymptomatic singleton pregnant women with a history of preterm birth and a sonographic short cervix. *Ultrasound Obstet Gynecol.* 2013 Feb; 41(2): 146 - 151. [PMID: 22991337]
35. Jarde A., Lewis-Mikhael A.M., Dodd J.M., Barrett J., Saito S., Beyene J., McDonald S.D. The More, the Better? Combining Interventions to Prevent Preterm Birth in Women at Risk: a Systematic Review and Meta-Analysis. *J Obstet Gynaecol Can.* 2017 Dec; 39(12): 1192 - 1202. [PMID: 29197486]
36. Cervical Cerclage RCOG Green-top Guideline No. 60. 2011.
37. Owen J., Hankins G., Iams J.D., Berghella V., Sheffield J.S., Perez-Delboy A. et al. Multicenter randomized trial of cerclage for preterm birth prevention in high-risk women with shortened midtrimester cervical length. *Am J Obstet Gynecol* 2009; 201: 375.e1 - 8. [PMID: 19788970]
38. Hassan S.S., Romero R., Vidyadhari D., Fusey S., Baxter J.K., Khandelwal M. et al. Vaginal progesterone reduces the rate of preterm birth in women with a sonographic short cervix: a multicenter, randomized, double-blind, placebo-controlled trial. *Ultrasound Obstet Gynecol.* 2011; 38: 18 - 31. [PMID: 21472815]
39. Romero R., Nicolaides K., Conde-Agudelo A., Tabor A., O'Brien J.M., Cetingoz E. et al. Vaginal progesterone in women with an asymptomatic sonographic short cervix in the midtrimester decreases preterm delivery and neonatal morbidity: a systematic review and meta-analysis of individual patient data. *Am J Obstet Gynecol* 2012; 206: 124e1 - e19. [PMID: 22284156]
40. Romero R., Nicolaides K.H., Conde-Agudelo A., O'Brien J.M. et al. Vaginal progesterone decreases preterm birth 34 weeks of gestation in women with a singleton pregnancy and a short cervix: an updated meta-analysis including data from the OPPTIMUM study. *Ultrasound Obstet Gynecol* 2016; 48: 308 - 317. [PMID: 27444208]
41. Gesson-Paute A., Berrebi A., Parant O. Transabdominal cervico-isthmic cerclage in the management of cervical incompetence in high risk women. *J Gynecol Obstet Biol Reprod (Paris).* 2007; 36: 30 - 35. [PMID: 17293250]
42. El-Nashar S.A., Paraiso M.F., Rodewald K., Muir T., Abdelhafez F., Lazebnik N., Bedaiwy M.A. Laparoscopic cervicoisthmic cerclage: technique and systematic review of the literature. *Gynecol Obstet Invest.* 2013; 75(1): 1 - 8. [PMID: 23258131]
43. Shin J.E., Kim M.J., Kim G.W., Lee D.W., Lee M.K., Kim S/J. Laparoscopic transabdominal cervical cerclage: Case report of a woman without exocervix at 11 weeks gestation. *Obstet Gynecol Sci.* 2014; 57(3): 232 - 235. [PMID: 24883296]
44. Попов А.А., Федоров А.А., Краснополянская К.В., Назаренко Т.А., Капустина М.В., Чечнева М.А. Лапароскопический циркуляр у пациенток после трахелэктомии. *Кубанский научный медицинский вестник.* - 2012. - N 4. С. 91.
45. Policy. Perinatal Practice Guideline Cervical Insufficiency and Cerclage. SA Maternal, Neonatal & Gynaecology Community of Practice 14 November 2017
46. Guzman E.R., Pisatowski D.M., Vintzileos A.M., Benito C.W., Hanley M.L., Ananth C.V. A comparison of ultrasonographically detected cervical changes in response to transfundal pressure, coughing, and standing in predicting cervical incompetence. *Am J Obstet Gynecol* 1997; 177: 660 - 665. [PMID: 9322639]
47. Umstad M.P., Quinn M.A., Ades A. Transabdominal cervical cerclage. *ANZJOG* 2010; 50: 460 - 464.
48. Shirodkar V.N. A new method of operative treatment for habitual abortion in the second trimester of pregnancy. *Antiseptic.* 1955; 52: 299 - 300. [PMID: 17583246]
49. O'Brien D.P., Murphy J.F. The Shirodkar stitch. *Lancet.* 1977 Oct 22; 2(8043): 873 - 874. [PMID: 72218]
50. Odibo A.O., Berghella V., To M.S., Rust O.A., Althuisius S.M., Nicolaides K.H. Shirodkar versus McDonald cerclage for the prevention of preterm birth in women with short cervical length. *Am J Perinatol* 2007; 24: 55 - 60. [PMID: 17195146]
51. Final report of the Medical Research Council/Royal College of Obstetricians and Gynaecologists multicentre randomised trial of cervical cerclage. MRC/RCOG Working Party on Cervical Cerclage. *Br J Obstet Gynaecol.* 1993; 100: 516 - 523. [PMID: 8334085]
52. Lazar P., Gueguen S., Dreyfus J., Renaud R., Pontonnier G., Papiernik E. Multicentred controlled trial of cervical cerclage in women at moderate risk of preterm delivery. *Br J Obstet Gynaecol.* 1984; 91: 731 - 735. [PMID: 6380565]
53. Rush R.W., Isaacs S., McPherson K., Jones L., Chalmers I., Grant A. A randomized controlled trial of cervical cerclage in women at high risk of spontaneous preterm delivery. *Br J Obstet Gynaecol.* 1984; 91: 724 - 730. [PMID: 6380564]
54. Madar H., Mattuizzi A, Sentilhes L. Cervical pessary combined with vaginal progesterone for the prevention of spontaneous preterm birth: is the evidence sufficient? *J Perinat Med.* 2018 Aug 28; 46(6): 691. doi: 10.1515/jpm-2017-0300
55. Saccone G., Ciardulli A., Xodo S., Dugoff L. et al. Cervical Pessary for Preventing Preterm Birth in Singleton Pregnancies With Short Cervical Length: A Systematic Review and Meta-analysis. *J Ultrasound Med.* 2017 Aug; 36(8): 1535 - 1543. [PMID: 28398701]
56. Nicolaides K.H., Syngelaki A., Poon L.C., Picciarelli G. et al. A randomized trial of a cervical pessary to prevent preterm singleton birth. *N Engl J Med* 2016; 374(11): 1044 - 1052. [PMID: 26981934]
57. Jin X.H., Li D., Huang L.L. Cervical pessary for prevention of preterm birth: a meta-analysis. *Sci Rep* 2017; 7: 42560. [PMID: 28209998]
58. World Health Organization. Fact sheet No. 363 - Preterm birth [Internet]: World Health Organization; 2014 [www.who.int/mediacentre/factsheets/fs363/en/]. Accessed 25 September 2015
59. Giraldo-Isaza M.A., Berghella V. Cervical cerclage and preterm PROM. *Clin Obstet Gynecol.* 2011; 54: 313 - 320. [PMID: 21508701]
60. Trochez-Martinez R.D., Smith P., Lamont R.F. Use of C-reactive protein as a predictor of chorioamnionitis in preterm prelabour rupture of membranes: a systematic review. *BJOG.* 2007; 114: 796 - 801. [PMID: 17567416]
61. Abdel-Aleem H., Shaaban O.M., Abdel-Aleem M.A. Using a cervical pessary to prevent preterm birth. *Cochrane Library,* Published: 31 May 2013. [PMID: 23728668]
62. FIGO Working Group on Best Practice in Maternal-Fetal Medicine. *Int. J. Gynecol. Obstet.* 2015. Vol. 128. P. 80 - 82. [PMID: 25481030]
63. Romero R., Conde-Agudelo A., El-Refaie W., Rode L. et al. Vaginal progesterone decreases preterm birth and neonatal morbidity and mortality in women with a twin gestation and a short cervix: an updated meta-analysis of individual patient

- data. 2017, *Ultrasound Obstet Gynecol*, 49: 303 - 314. [PMID: 28067007]
64. ACOG Practice Bulletin No. 142: Cerclage for the management of cervical insufficiency./*Obstet Gynaecol*. Vol. 123, N 2, Part 1, February 2014, Reaffirmed 2016. [PMID: 24451674]
65. Rafael T.J., Berghella V., Alfirevic Z. Cervical stitch for preventing preterm birth in women with a multiple pregnancy./ *Cochrane Library*, Published: 10 September 2014. [PMID: 25208049]
66. Saccone G., Rust O., Althuisius S., Roman A., Berghella V. Cerclage for short cervix in twin pregnancies: systematic review and meta-analysis of randomized trials using individual patient-level data./*Acta Obstet Gynecol Scand*. 2015 Apr; 94(4): 352-8. [PMID: 25644964]
67. Nicolaidis K.H., Syngelaki A., Poon L.C., de Paco Matallana C. et al. Cervical pessary placement for prevention of preterm birth in unselected twin pregnancies: a randomized controlled trial./*Am J Obstet Gynecol*. 2016 Jan; 214(1): 3.e1 - 9. [PMID: 26321037]
68. Thangatorai R., Lim F.C., Nalliah S. Cervical pessary in the prevention of preterm births in multiple pregnancies with a short cervix: PRISMA compliant systematic review and meta-analysis./*The Journal of Maternal-Fetal & Neonatal Medicine*. 2017. P. 1 - 8. [PMID: 28412851]
69. Fox N.S., Gupta S., Lam-Rachlin J., Rebarber A., Klausner C.K., Saltzman D.H. Cervical Pessary and Vaginal Progesterone in Twin Pregnancies With a Short Cervix./*Obst. Gyn*. 2016 Mar 7. [PMID: 26959202]
70. Приказ Министерства здравоохранения РФ от 1 ноября 2012 г. N 572н "Об утверждении Порядка оказания медицинской помощи по профилю "акушерство и гинекология (за исключением использования вспомогательных репродуктивных технологий)" (с изменениями и дополнениями). <http://base.garant.ru/70352632/>
71. Адамян Л.В., Артымук Н.В., Белокриницкая Т.Е., Гельфанд Б.Р. и др. Септические осложнения в акушерстве. Клинические рекомендации (протокол) утв. РОАГ и методическим письмом МЗ РФ 6 февраля 2017 N 15-4/10/2-728. - Москва, 2017. - 59 с.
72. Yoon H.J., Hong J.Y., Kim S.M. The effect of anesthetic method for prophylactic cerclage on plasma oxytocin: a randomized trial. *Anesth. Analg.* 2003; 17(1) P. 26 - 30. [PMID: 17698336]
73. Yoon H.J., Hong J.Y., Kim S.M. The effect of anaesthetic method for prophylactic cervical cerclage on plasma oxytocin: a randomised trial. *Int J Obstet Anesth.* 2008; 17 P. 26 - 30. [PMID: 17698336]
74. Iosco A, Popov A, Gimelfarb Y, Gozal Y, Orbach-Zinger S, Shapiro J, Ginosar Y. Anesthetic management of prophylactic cervical cerclage: a retrospective multicenter cohort study. *Arch Gynecol Obstet.* 2015; 291: 509 - 512. [PMID: 25103960]
75. Farber M.K. and Bateman B.T. Driving a Wedge in Our Practice of Left Uterine Displacement? *Anesthesiology* 2017; 127. P. 212 - 214. [PMID: 28598893]
76. Paech M.J., D'Angelo R., Dean L.S. Anesthesia for Surgery During and After Pregnancy. In *Obstetric Anesthesia* by G.M. Palmer, R. D'Angelo, M.J. Paech. Oxford University Press 2011.
77. Beilin Y., Zahn J., Abramovitz S., Bernstein H.H., Hossain S., Bodian C. Subarachnoid small-dose bupivacaine versus lidocaine for cervical cerclage. *Anesth. Analg.* 2003; 97(1). P. 56 - 61. [PMID: 12818944]
78. Williams J., R. White *Cervical Cerclage in Obstetric Anesthesia* by M.C.M. Pian-Smith, L. Leffert Cambridge University Press. 2008.
79. Arendt K.W. Problems in early pregnancy. In Chestnut D.H., Wong C.A., Tsen L.S., Ngan Kee W.D., Beilin Y., Mhyre J.M., Nathan N. editors. *Chestnut's Obstetric Anesthesia*. 5th edition. 2014.
80. Kyvemitakis I et al. Controversies about the Secondary Prevention of Spontaneous Preterm Birth *Geburtsh Frauenheilk* 2018; 78: 585-59
81. Anum E.A. (2009) Genetic contributions to disparities in preterm birth. PMID: 18787421
82. Warren J.E. (2007) Collagen 1Alpha1 and transforming growth factor-beta polymorphisms in women with cervical insufficiency. PMID: 17766609
83. Warren J.E. (2009) Genetics of the cervix in relation to preterm birth. PMID: 19796727
84. Miller R. The association of beta-2 adrenoceptor genotype with short-cervix mediated preterm birth: a case-control study. PMID: 25600430
85. Прегравидарная подготовка: клинический протокол/ [авт.-разраб. В.Е. Радзинский и др.]. - М.: Редакция журнала *StatusPraesens*, 2016. - 80 с.
86. Kyrgiou M, Arbyn M, Martin-Hirsch P et al. Increased risk of preterm birth after treatment for CIN. *British Medical Journal*. 2012. 345: e5847
87. FIGO Working Group on Best Practice...//*Int. J. Gynecol. Obstet.* 2015. Vol. 128. P. 80 - 82. [PMID: 25481030]
88. Gemand A.D., Schulze K.J., Stewart C.P. et al. Micronutrient deficiencies in pregnancy worldwide: health effects and prevention//*Nat. Rev. Endocrinol.* 2016. Vol. 12. N 5. P. 274 - 289. [PMID: 27032981]
89. Zhang Y., Zhang X., Wang F. et al. The relationship between obesity indices and serum vitamin D levels in Chinese adults from urban settings//*Asia Pac. J. Clin. Nutr.* 2016. Vol. 25. N 2. P. 333 - 339. [PMID: 27222417]
90. "Резус-сенсбилизация. Гемолитическая болезнь плода" Клинические рекомендации (протокол лечения) утв. РОАГ от 18 мая 2017 - N 15-4/10/2-3300 - Москва, 2017. - 32 с.
91. Zheng L, Dong J, Dai Y, Zhang Y et al. Cervical pessaries for the prevention of preterm birth: a systematic review and meta-analysis, *The Journal of Maternal-Fetal & Neonatal Medicine*, 2017.

DOI: 10.1080/14767058.2017.1414795.